Reunião bibliográfica

RadioGraphics

US of the Major Salivary Glands: Anatomy and Spatial Relationships, Pathologic Conditions, and Pitfalls[1]

Ewa J. Bialek, MD, PhD • Wieslaw Jakubowski, MD, PhD • Piotr Zajkowski, MD, PhD • Kazimierz T. Szopinski, MD, PhD • Antoni Osmolski, MD, PhD

Resumo

- Introdução
- Técnica
- Anatomia
- Doenças inflamatórias
- Neoplasias
- Conclusão

Introdução

- TC é o melhor método para doenças inflamatórias
- RM é o melhor método para tumores
- US isolada pode dar dados importantes no DD e sugerir diagnóstico definitivo
- Quando não é possível visualizar toda a glândula com US deve recorrer-se a TC/RM
- Casos de suspeita de malignidade devem ser sempre sujeitos a TC/RM (para avaliação de ggs profundos e infiltração de estruturas profundas)
- Cintigrafia ainda é o método de escolha na avaliação funcional das gls. salivares

Técnica

- Sonda linear com a mais alta frequência possível (>7 MHz)
- Grandes massas ou lesões profundas podem beneficiar de frequências mais baixas
- Avaliar toda a glândula em dois planos perpendiculares
- Percorrer todo o pescoço para avaliar possíveis ggs ou doença concomitante

Anatomia - parótida

- Na fossa retromandibular, anterior ao pavilhão auricular e superficial ao esternocleidomastoideu
- Dividida em lobo superficial e lobo profundo pelo nervo facial (veia retromandibular)
- Parte do lobo superficial é anterior ao ramo da mandíbula e masseter

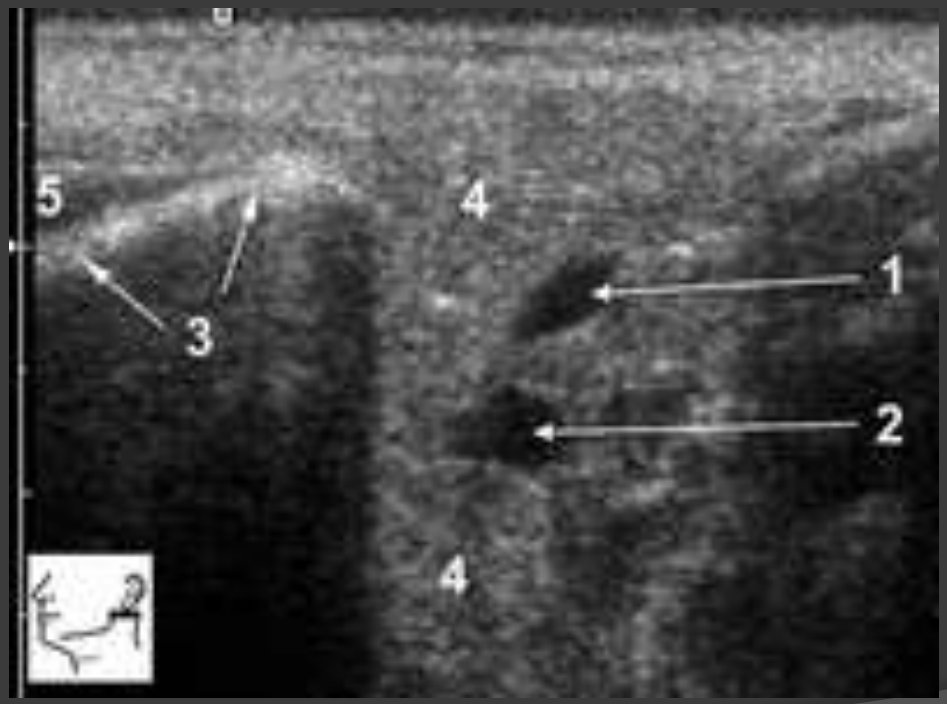

Corte transversal



Corte longitudinal

Anatomia - parótida

- Ecogenicidade homogénea
- Varia de marcadamente hiperecogénica a levemente ecogénica, consoante o grau de infiltração adiposa
- Muita gordura pode atenuar os ultrassons, não permitindo a visualização dos vasos intra-glandulares ou a avaliação do lobo profundo

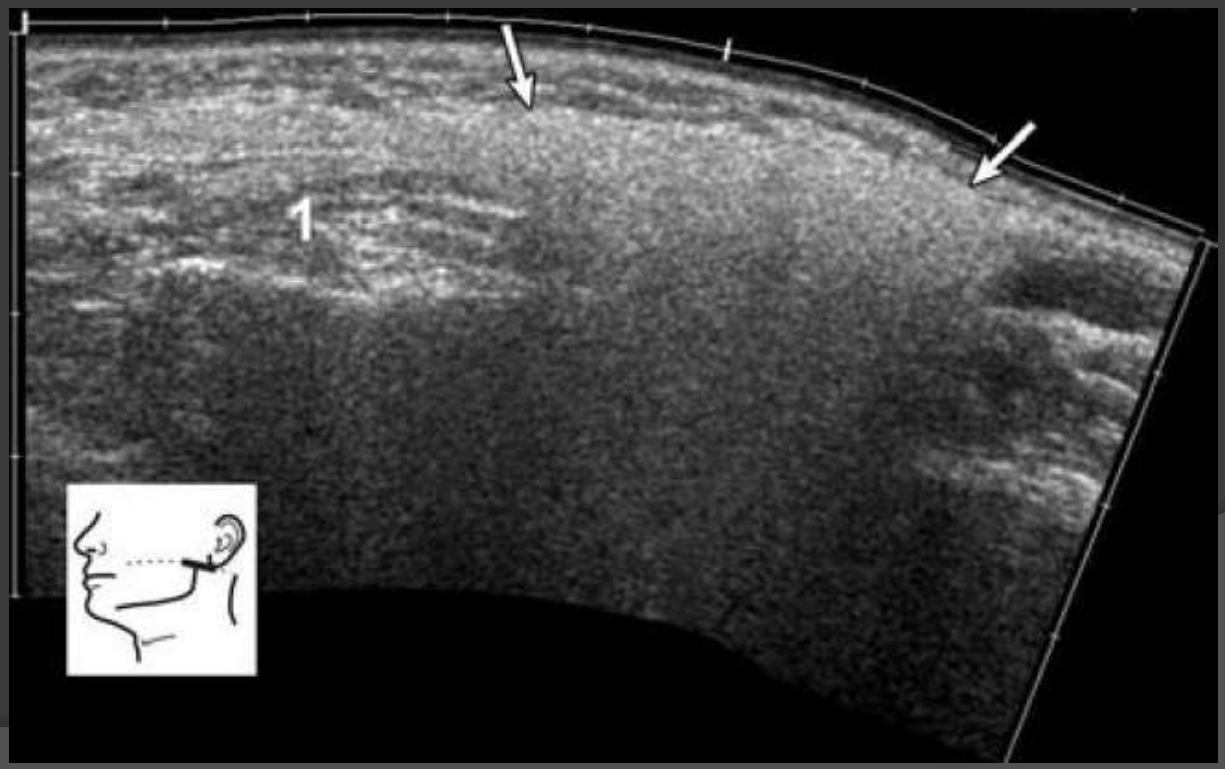

Anatomia - parótida

- Ducto de Stenon (3-5cm) percorre superficialmente o masseter 1 cm abaixo do arco zigomático, cruza o músculo bucal e acaba na papila parotídea ao nível do 2º molar superior
- Pode haver glândula acessória ao longo do ducto
- Ducto não vísível quando não dilatado

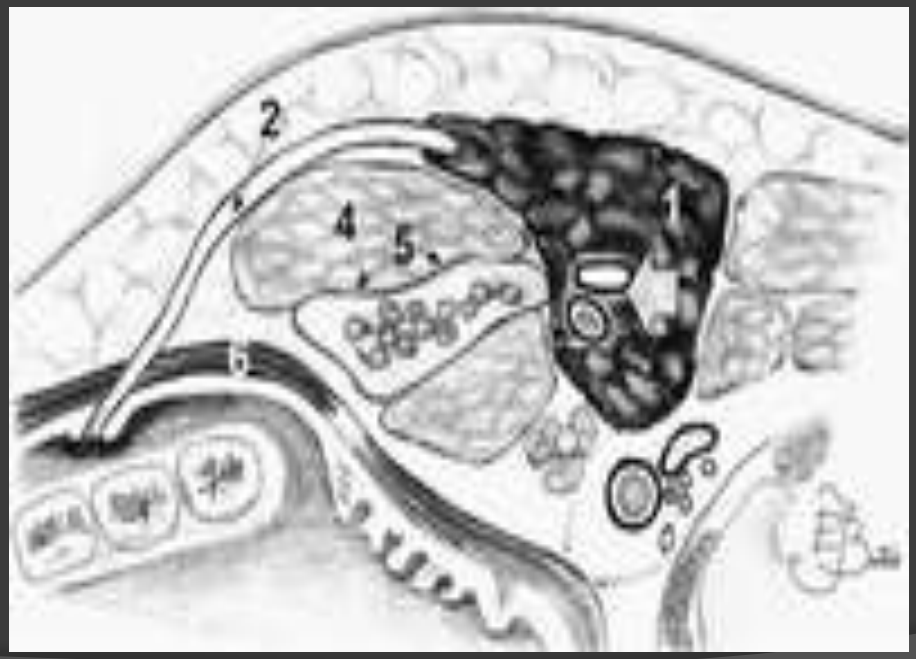

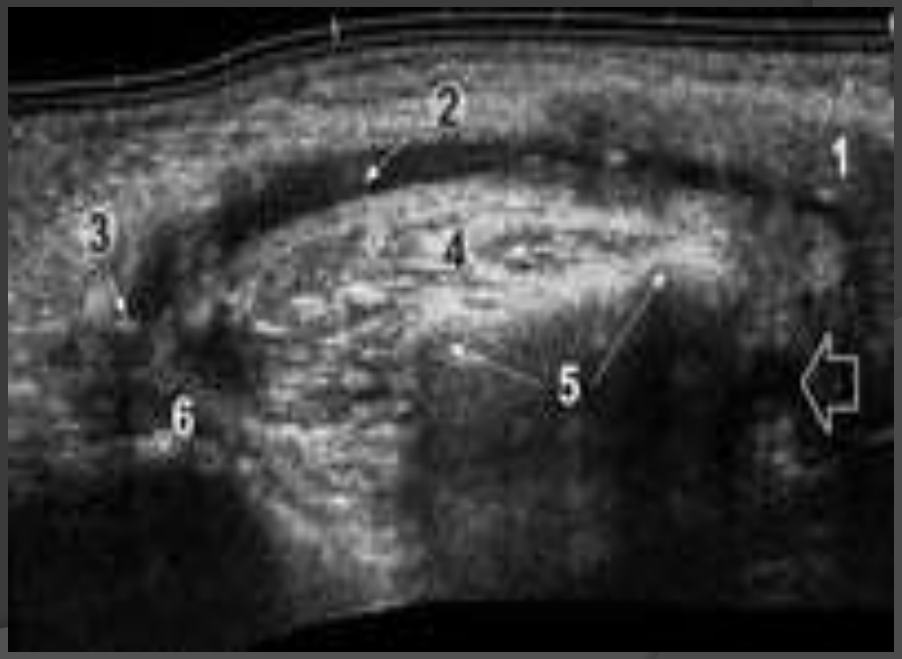

Anatomia - parótida

- Pode haver gânglios intra-parotídeos, sobretudo nos pólos superiores e inferiores
- A maioria é arredondada
- Eixo curto <5-6mm
- A presença de um hilo central hiperecogénico é o critério mais importante na benignidade do gânglio

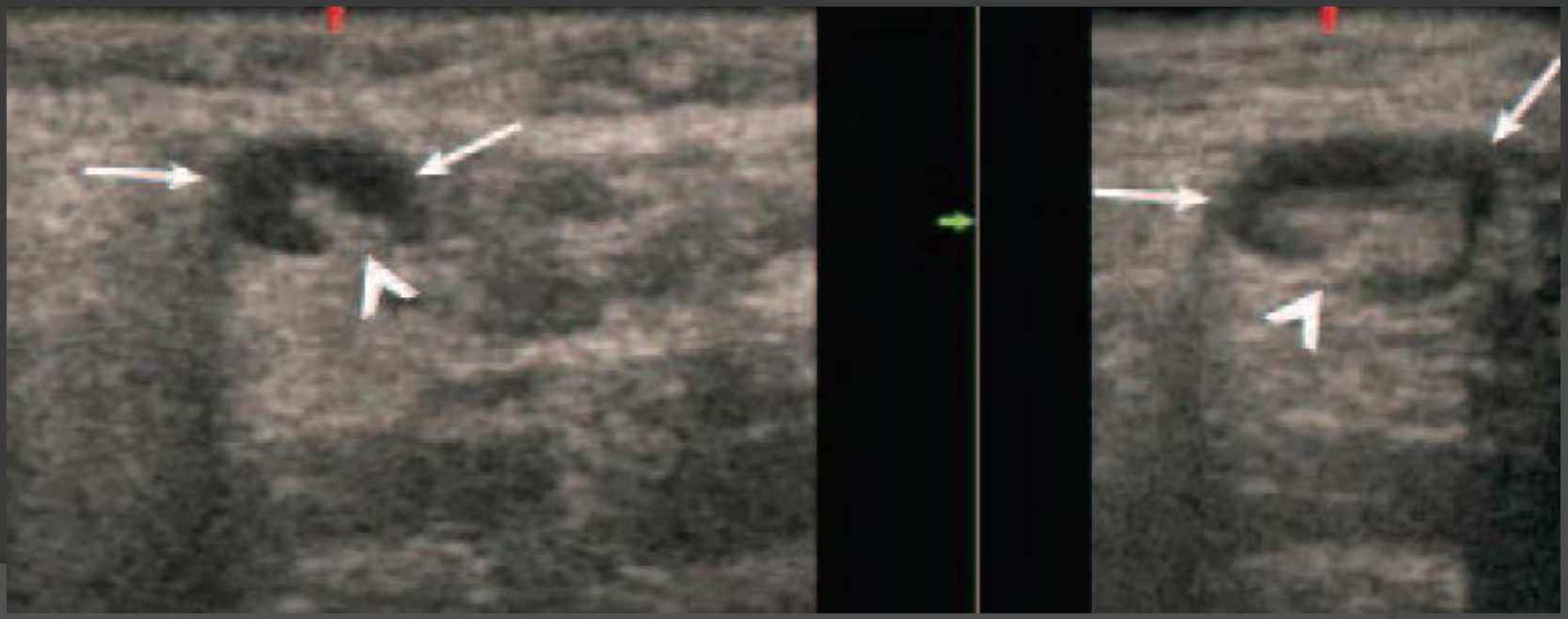

Anatomia - submandibular

- Parte posterior do triângulo submandibular
- Aspecto triangular em corte longitudinal e transversal
- Pode estar em continuidade com parótida e sublingual
- Artéria facial pode cruzar a glândula
- Veia facial cursa anterosuperiormente à glândula

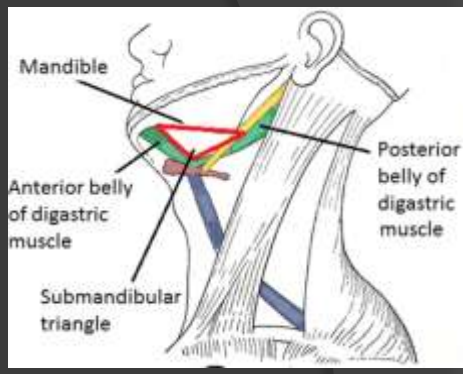

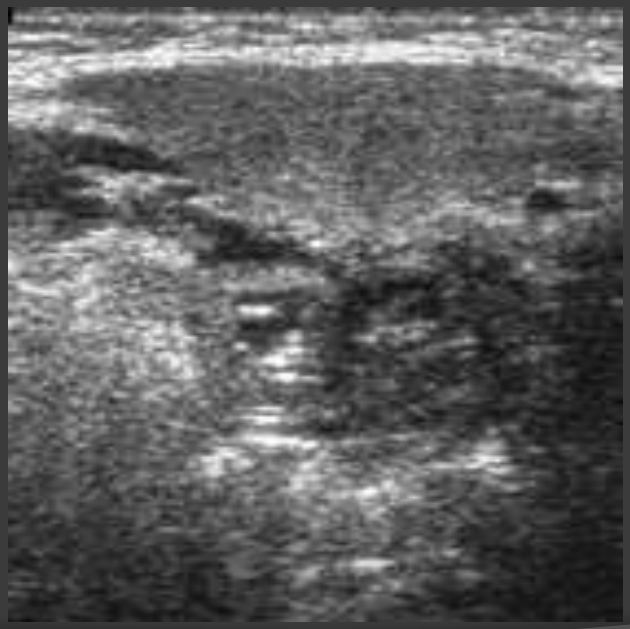

Corte transversal

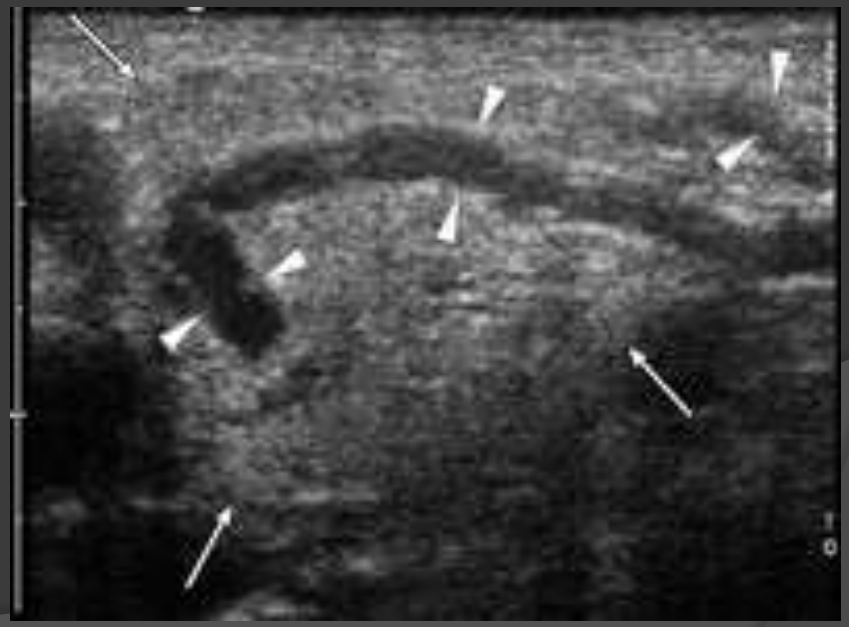

Corte longitudinal

Anatomia - submandibular

- Ducto de Wharton cursa anteriormente, e medialmente à gld sublingual até acabar na carúncula sublingual
- Não se vê se não dilatado (excepto em magros)

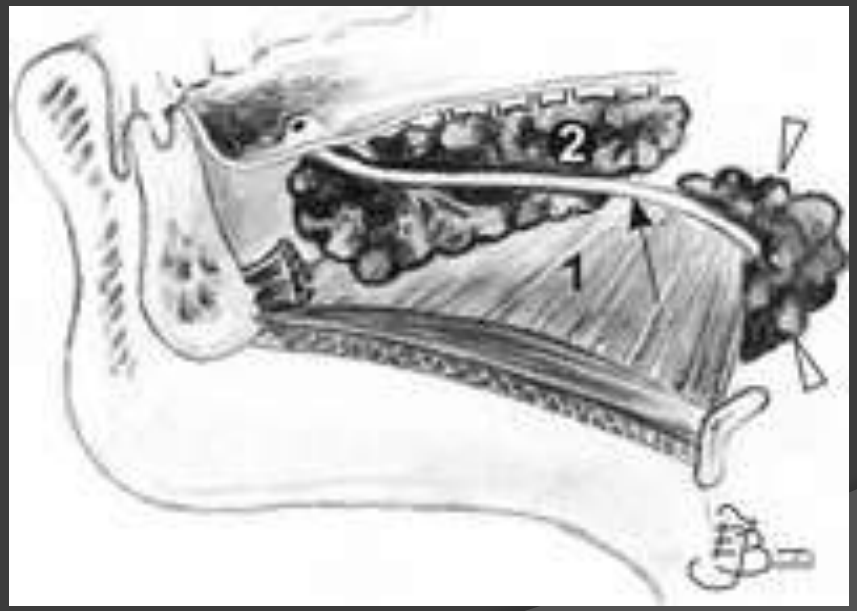

Anatomia - sublingual

- Entre os músculos da cavidade bucal
- Separada da glândula submandibular pelo músculo milo-hióideu
- Morfologia oval em corte transversal
- Morfologia biconvexa em corte paralelo ao ramo da mandíbula

Corte transversal

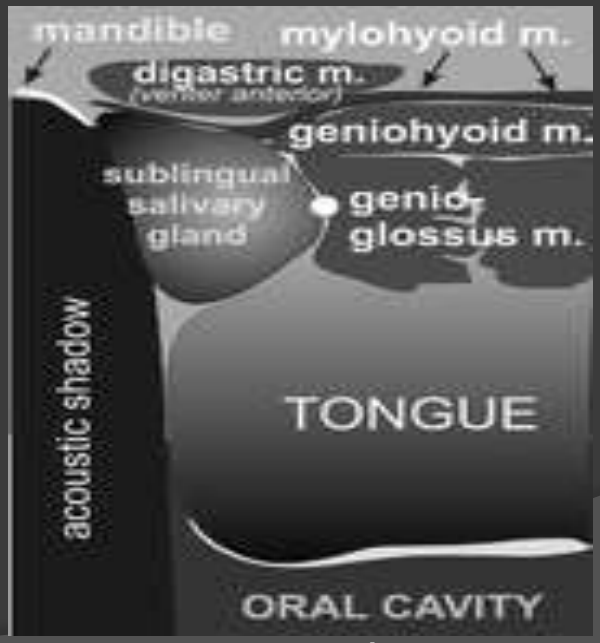

Corte transversal

Sialoadenite aguda

- ++ em crianças (papeira, CMV) ou *Staph. Aureus*
- Aumento do volume e hipoecogenicidade
- Heterogeneidade
- Múltiplas áreas ovais hipoecogénicas
- Aumento da vascularização
- Ggs aumentados, com aumento da vascularização central

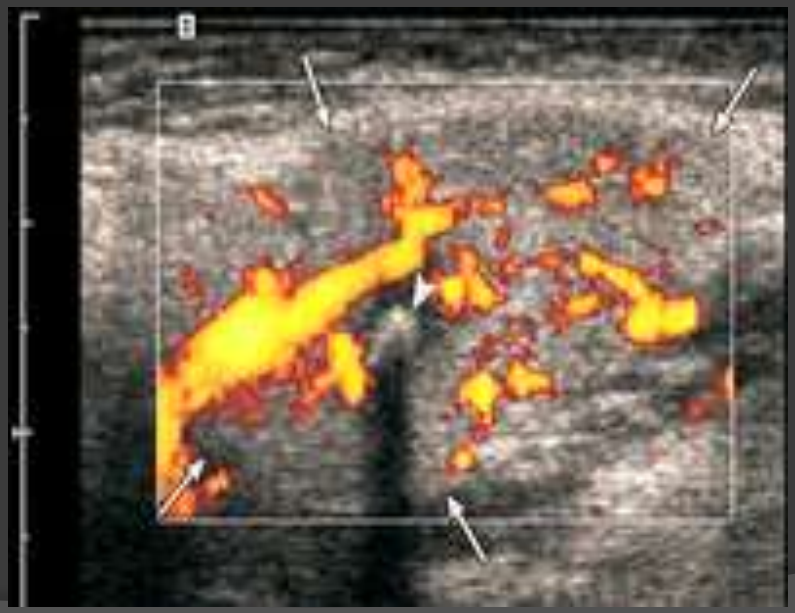

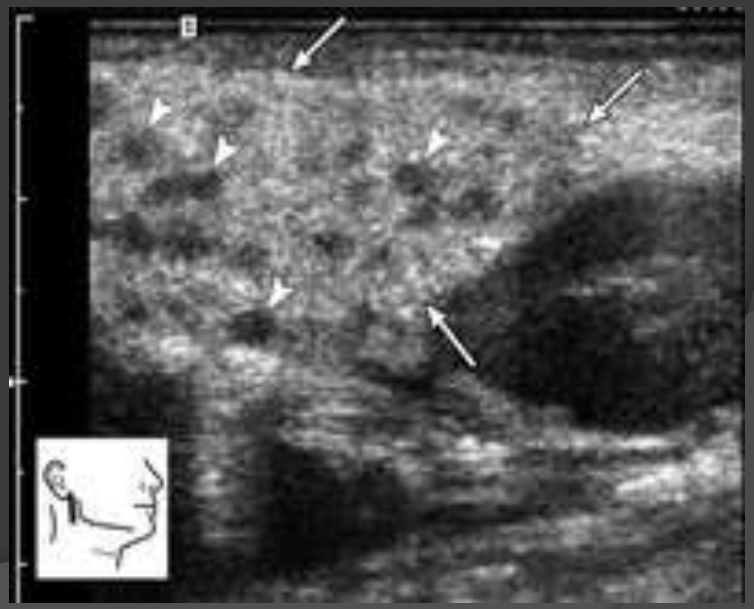

Abcesso

- Durante a fase aguda podem formar-se abcessos
- FR: desidratação, obstrução canal excretor (cálculo/fibrose)
- Clínica é insuspeita
- Lesões hipo ou anecogénicas, com reforço posterior e limites indefinidos
- Halo hiperecogénico periférico
- “Debris” flutuantes
- Focos hiperecogénicos (microbolhas de gás)

- Drenagem guiada por ecografia

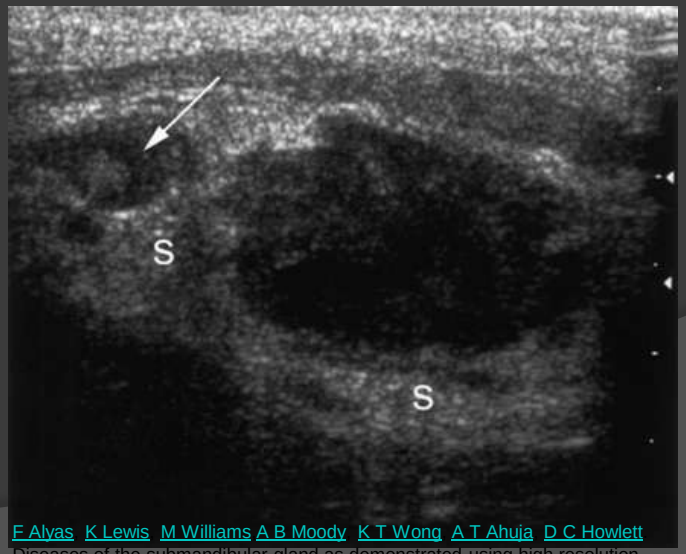

F Alyas K Lewis M Williams A B Moody K T Wong A T Ahuja D C Howlett
Diseases of the submandibular gland as demonstrated using high resolution ultrasound. British Journal of Radiology (2005) 78, 362-369

Sialoadenite crónica

- Tamanho normal ou reduzido ≠
- Hipoecogenicidade
- Heterogeneidade
- Também pode haver múltiplas áreas ovais hipoecogénicas
- Não há aumento da vascularização ≠
- Aumento da glândula intermitentemente associada ou não com as refeições

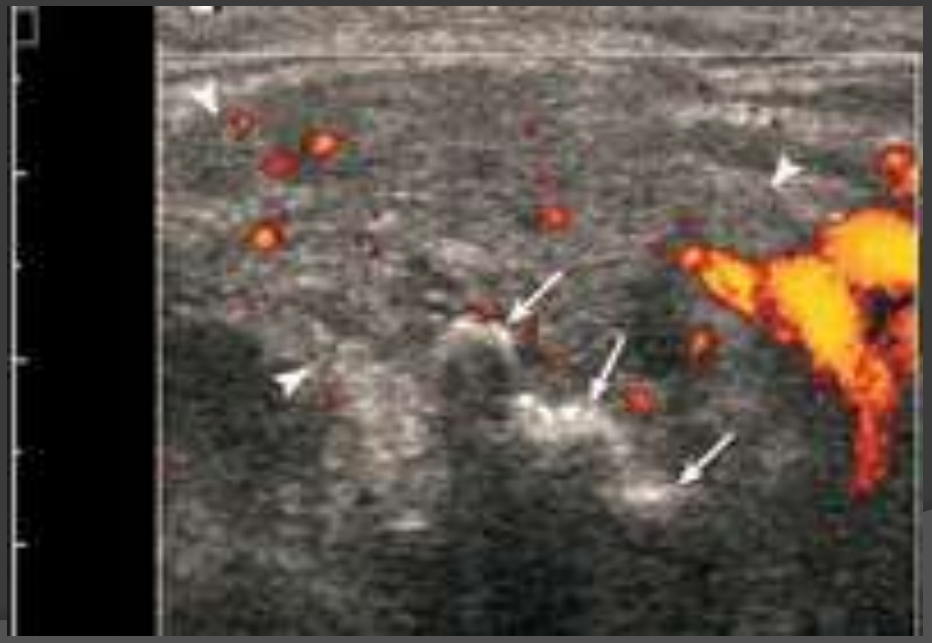

Sialoadenite crónica esclerosante (Tumor de Kuttner)

- Forma de sialoadenite crónica que mimetiza tumor
- Envolvimento focal: lesão heterogénea, hipoecogénica, num parênquima normal
- Envolvimento difuso: múltiplos focos hipoecogénicos, dispersos num parênquima heterogéneo

F Alyas, K Lewis, M Williams,A B Moody, K T Wong, A T Ahuja, D C Howlett. Diseases of the submandibular gland as demonstrated using high resolution ultrasound. British Journal of Radiology (2005) 78, 362-369

Sialoadenite granulomatosa

- Rara
- Sarcoidose, TB, Actinomicose
- Achados inespecíficos: foco(s) hipoecogénicos em glândula de tamanho variável e ecogenicidade variável; aumento da vascularização
- Pode haver necrose caseosa

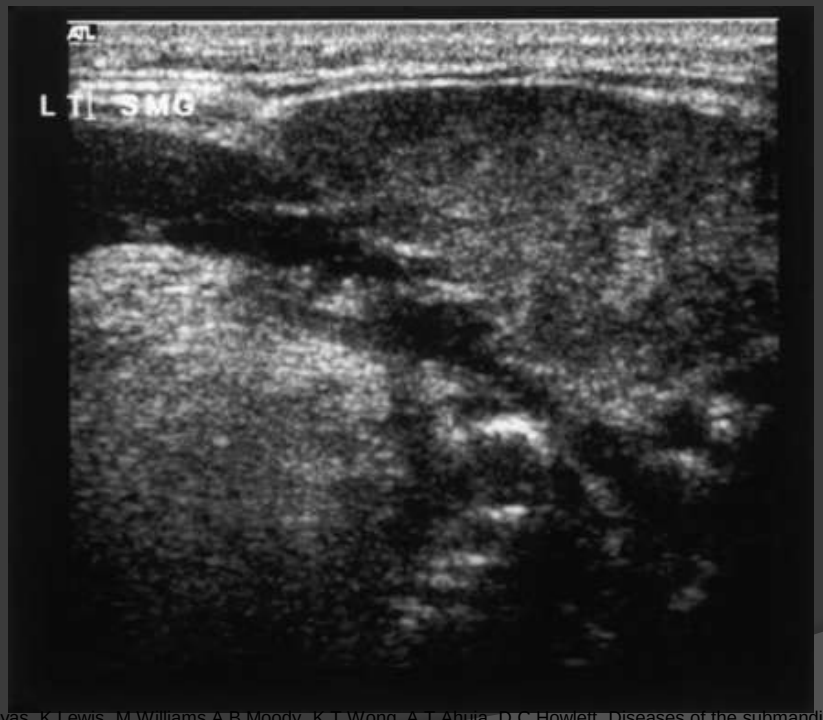

F Alyas, K Lewis, M Williams,A B Moody, K T Wong, A T Ahuja, D C Howlett. Diseases of the submandibular gland as demonstrated using high resolution ultrasound. British Journal of Radiology (2005) 78, 362-369

Sialolitíase

- 60-90% submandibular (parótida 10-20%)
- 50% múltipla
- 20% dos cálculos são radiopacos em radiografia
- Técnica gold standard ainda é a sialografia
- TC não consegue localizar os cálculos nem avaliar os ductos
- Sialografia por RM é promissora
- Ecografia consegue localizar o cálculo no ducto ou glândula (implicações terapêuticas)

Sialolitíase

- Linhas ou pontos hiperecogénicos com cone de somba +/- dilatação ductal
- Cálculos <2-3mm podem não ter cone de sombra
- 50% associados a inflamação (obstrução ductal causa tumefacção da glândula com as refeições e possível complicação por infecção bacteriana)
- Bolhas hiperecogénicas de ar misturadas com saliva na cavidade bucal podem mimetizar cálculos

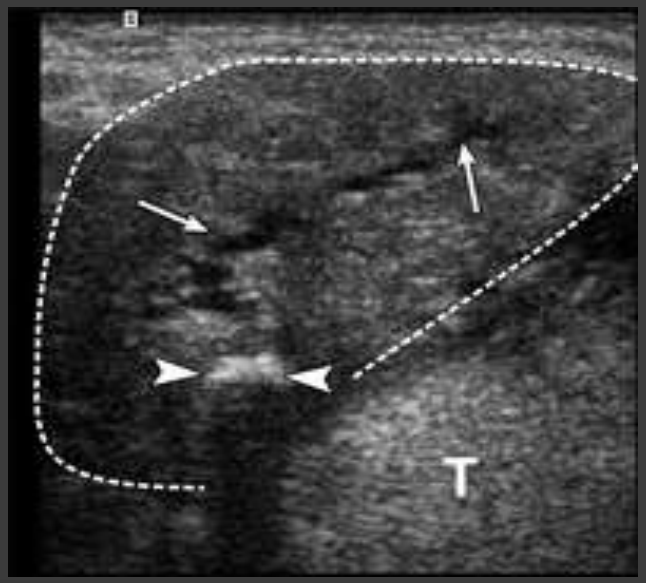

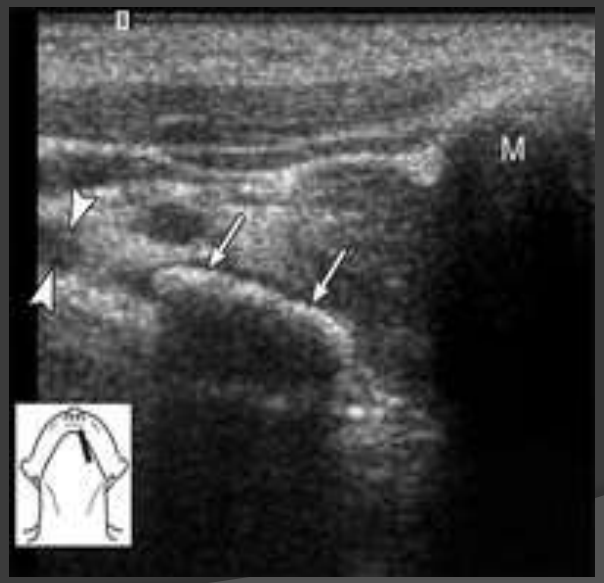

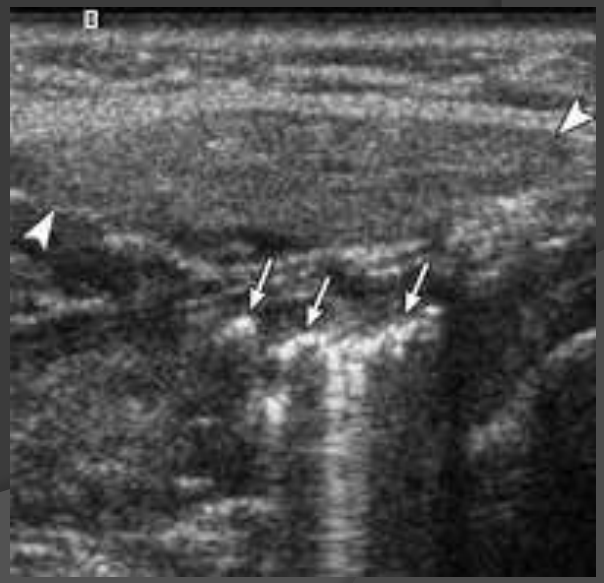

Sialose (sialoadenose)

- Tumefacção das glândulas, recorrente, indolor, não neoplásica, não inflamatória
- ++ parótidas
- Associada a doença endócrina, malnutrição, avitaminose, alcoolismo, cirrose
- Glândula aumentada, hiperecogénica, impedindo visualização do lobo profundo, sem lesões focais e sem aumento do fluxo sanguíneo

Kushaljit Singh Sodhi, Murray Bartlett, Nirmal Kumar Prabhu, Role of high resolution ultrasound in parotid lesions in children, International Journal of Pediatric Otorhinolaryngology, 2011,Volume 75, Issue 11, 1353–1358

Síndrome de Sjögren

- Doença crónica auto-imune
- Infiltração linfoplasmocitária com destruição das glândulas salivares e lacrimais
- ++ mulheres > 40 anos
- Heterogeneidade, com multiplos pequenos focos ovais hipo/anecogénicos bem definidos (parênquima destruído e ductos dilatados)
- Aumento da vascularização

- Associada a doença linfoproliferativa reactiva e neoplásica
  biopsar lesões >2cm ou com crescimento rápido

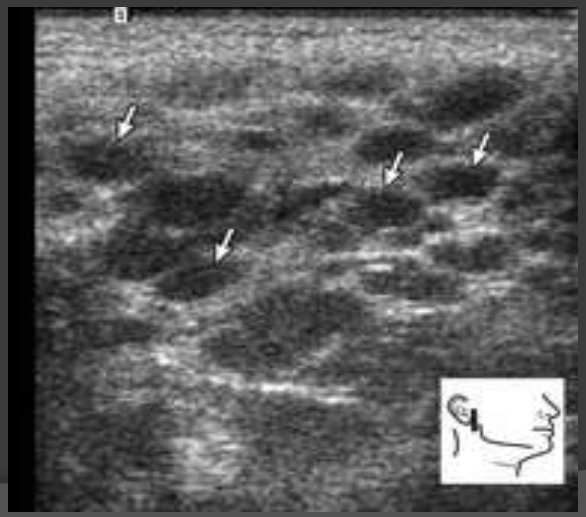

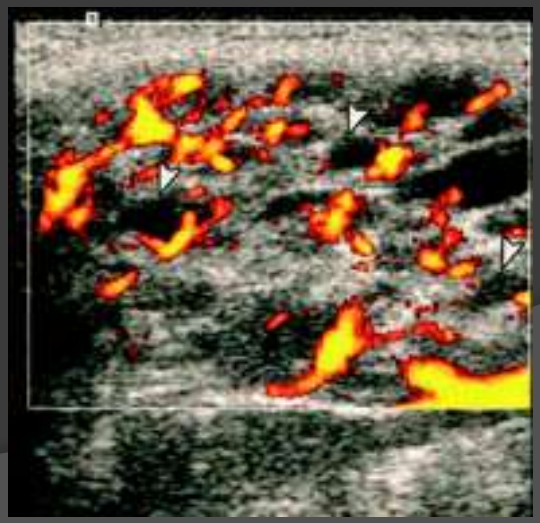

Neoplasia

- Relativamente rara
- ++ benigna (70-80%)
- ++ parótidas (80-90%)

Benignas:

- ++ Adenoma pleomórfico (60-90%)
- + Tumor de Warthin (5-10%)
- Lipoma
- Hemangioma
- Oncocitoma
- Schwannoma
- Pseudoaneurisma, Fístulas AV

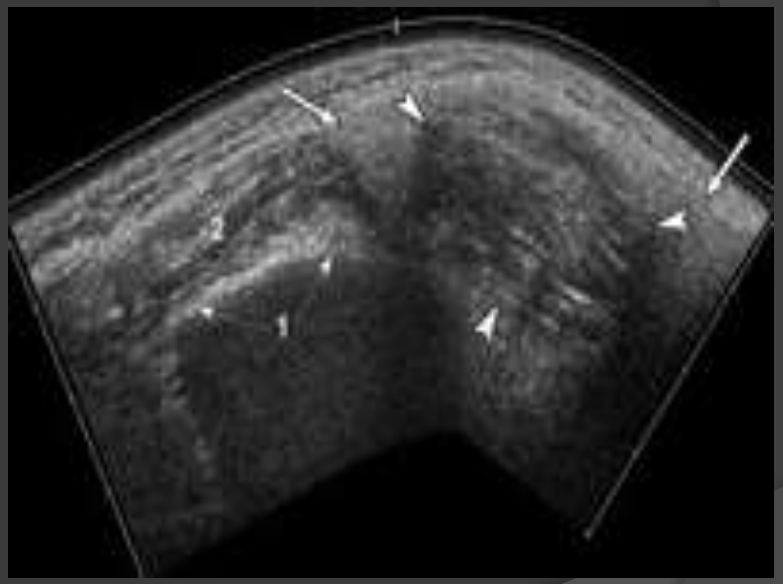

- **Características comuns entre si (e mesmo comuns aos malignos)**

Adenoma pleomórfico

- ++ Parótida
- ++ 4ª-5ª década
- Unilaterais e solitários
- Crescimento lento e assintomático
- Podem malignizar após décadas sem tx
- Muito raramente são clinicamente agressivos e metastizam
- Hipoecogénicos (homogéneos), com reforço posterior, bem-definidos, lobulados, c/ calcificações
- Vascularização baixa ou ausente

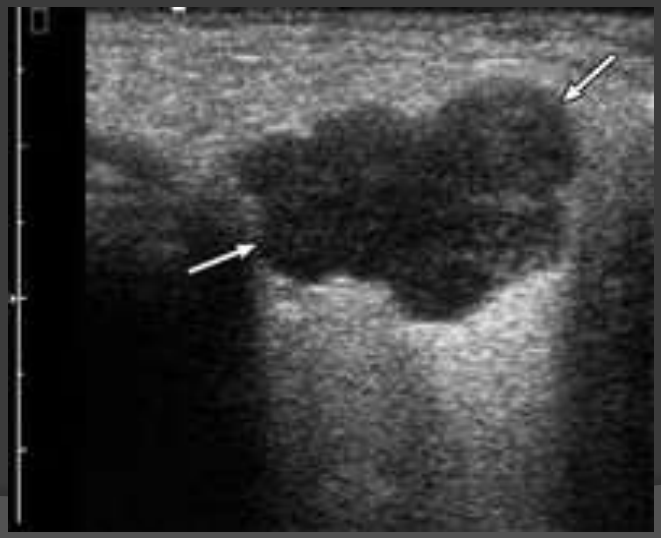

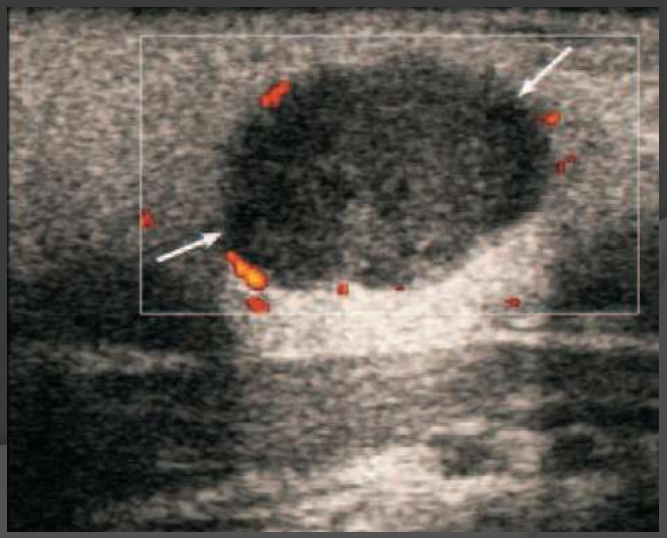

Tumor de Warthin

- ++ ♂ 5ª-6ª década
- Associação com tabaco
- ++ Unilaterais e solitários; também podem ser múltiplos e bilateralmente
- Com crescimento lento
- Malignizam raramente
- Nódulos ovais hipoecogénicos, bem definidos, com muitas áreas anecogénicas (heterogéneos)
- Geralmente muito vascularizados

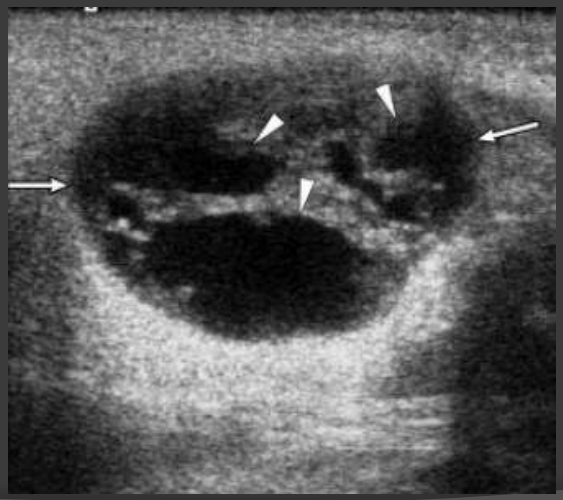

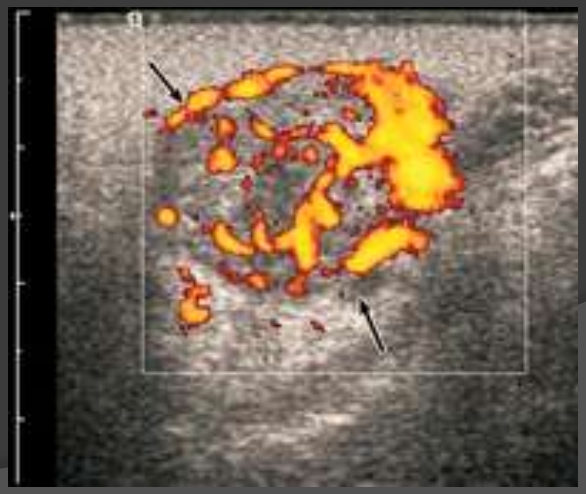

Neoplasias malignas

Secundárias:

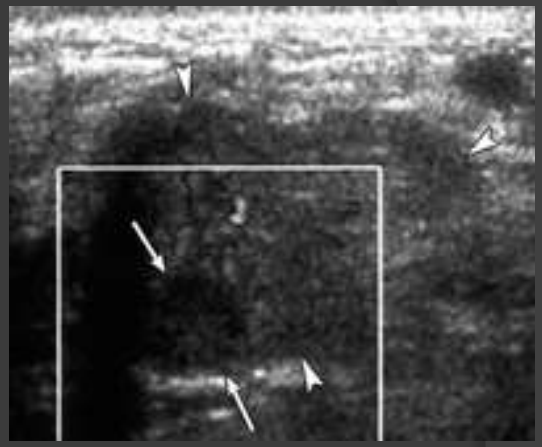

- Muito raras
- ++ tumores da cabeça e pescoço
- Nódulos hipoecogénicos ovais e bem-definidos
- Pode haver metástases para os gânglios intra-parotídeos (melanoma, pulmão, mama, carcinoma espinhocelular)

Primárias:

- ++ **Carcinoma mucoepidermóide**
- ++ **Carcinoma quístico adenóide** (mais tendência para invasão local e metástases)
- -- Carcinoma espinhocelular, adenocarcinoma, carcinoma de células acinares
- Malignidade: **<30% dos tumores da parótida; 50% dos tumores da submandibular**
- Crescimento rápido e doloroso; parésia do nervo facial; infiltração de estruturas adjacentes

Neoplasias malignas primárias

- Histologia e radiologia dependem do nível de diferenciação do tumor;
- Bem diferenciados são homogéneos, com bordos regulares e bem definidos
- Indiferenciados são heterogéneos (sólidos/quísticos/quísticos com nódulo periférico sólido), têm bordos irregulares, e margens indefinidas
- Vascularização não patognomónica (aumento da vascularização? alta velocidade de pico sistólica? alto IR?)
- A presença de adenopatias acompanhantes é um dado a favor

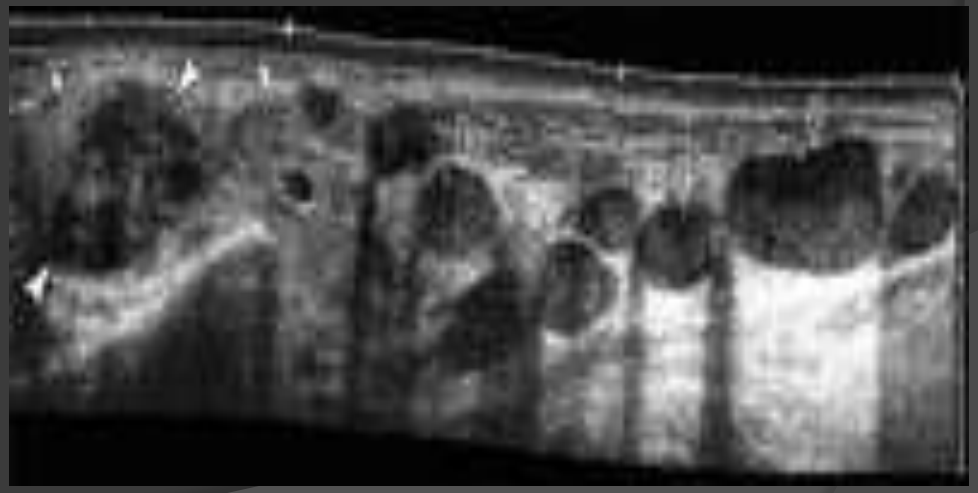

Linfoma

- ++ Envolvimento sistémico (associado a Sdr. Sjögren ou AR)
- Envolvimento primário muito raro
- 1- Lesão hipoecogénica, oval ou lobulada, com margens irregulares, por vezes com septos internos ecogénicos
- 2- Múltiplas lesões hipoecogénicas com aumento da vascularização
- 3- Microquistos
- Adenopatias intra e extra-parotídeas

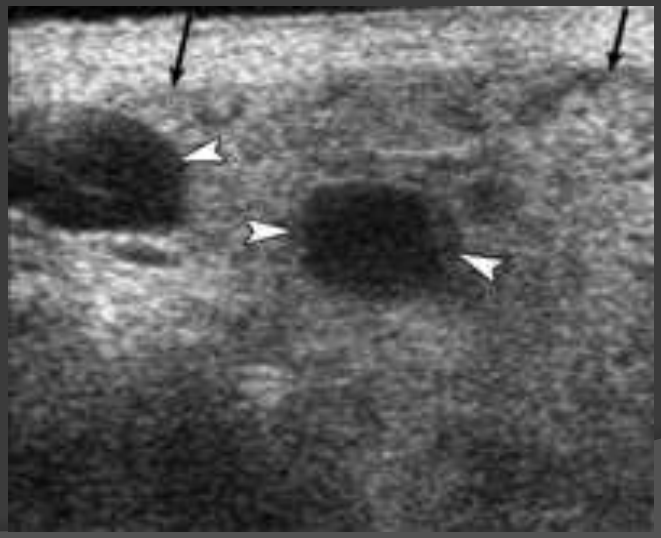

Quistos

- Raros
- Congénitos ou adquiridos
- Após obstrução dos ductos salivares devido a tumor, inflamação, cálculo
- Aspecto clássico (anecogénico, com margens bem definidas, reforço posterior, sem sinal Doppler-cor)

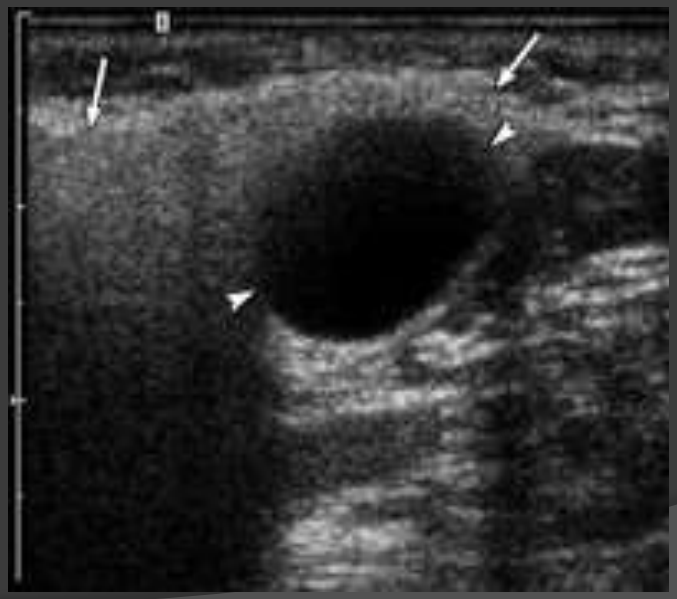

Irradiação

- Após RT da cabeça e pescoço
- Fase aguda:

-aumento da glândula, (edema - hiperintenso em T2)

- Fase crónica:

-atrofia, hipoecogenicidade e heterogeneidade

- Avaliação da função restante com cintigrafia

Trauma

- ++ parótida (protecção das restantes glds pela mandíbula)
- US revela hematoma, sialocelo ou fístula
- Suspeita de lesão do nervo facial ou ducto de Stenon deve ser avaliada com TC/RM/sialografia

DD nódulos hipoecogénicos disseminados

- Síndrome de Sjögren
- Linfoma Não-Hodgkin
- Inflamação acalculosa
- Doença granulomatosa
- Tumor de Kuttner
- Metástases hematogéneas
- Lesões linfoepiteliais benignas em HIV+

DD áreas anecogénicas

- Abcessos
- Quistos simples
- Tumor de Warthin
- Metástases necrosadas
- Carcinoma mucoepidermóide
- Carcinoma de células acinares
- Linfoma
- Lesões linfoepiteliais benignas em HIV+

Conclusão

- A ecografia é um meio valioso no estudo das glândulas salivares

1. Sugere diagnóstico
2. Confirma e exclui a presença de uma massa
3. Orienta biópsia